Опосредованное влияние площади ФАЗ на дисфункцию ганглиозных клеток сетчатки области ДЗН при подозрении на глаукому с обструктивным апноэ сна

Joby Tsai, BS,[1] Andrew Tirsi, MD,[1,2] Hosam Sheha, MD,[3] Danielle Kacaj,[4] Derek Orshan, BS,[5] Vasiliki Gliagias, BA,[1] Peter Derr,[6] Sung Chul Park, MD,[1,2] Stephen A. Obstbaum, MD,[1,2] Celso Tello, MD[1,2]

[1] Donald and Barbara Zucker School of Medicine at Hofstra/Northwell, Hempstead, New York; [2]Department of Ophthalmology, Manhattan Eye, Ear, and Throat Hospital, New York City, New York; [3]Univeresity of Miami Health System Bascom Palmer Eye Institute, Miami, Florida, [4]John F. Kennedy High School, Bellmore, New York, [5]New York Institute of Technology College of Osteopathic Medicine, Old Westbury, New York, [6]Diopsys, Inc, New Jersey

ВВЕДЕНИЕ

Недавние исследования показывают, что глаукома нормального давления – это хронический прогрессирующий ишемический процесс в зрительном нерве. В этом поперечном проспективном исследовании изучалась взаимосвязь между площадью фовеолярной аваскулярной зоны (ФАЗ), биомаркером целостности микрососудов сетчатки, функцией ганглиозных клеток сетчатки (ГКС), оцениваемой по паттерн-ЭРГ (ПЭРГ), и площадью ободка (ПО) диска зрительного нерва (ДЗН) у пациентов с подозрением на глаукому (ПГ) с обструктивным апноэ сна (ОАС).

ГИПОТЕЗА

Диагностическая способность параметров Diopsys NOVA ПЭРГ высока среди пациентов с ПГ с ОАС, а ФАЗ играет роль в опосредовании соотношения значений МагнитудаD (MagD) и ПО.

МЕТОДЫ

В исследование были включены 9 последовательных участников с ПГ (18 глаз) нормальными полями зрения и подозрительным на глаукому ДЗН, прошедших полное офтальмологическое обследование, включавшее оптическую когерентную томографию-ангиографию (ОКТА) и ПЭРГ. Площадь ФАЗ была измерена при помощи программы ImageJ (Рис. 1). Параметры ПЭРГ включали Магнитуду (Mag, мкв), МагнитудуD (MagD, мкв) и отношениt MagD/Mag. Также выполнялась ОКТ ПО.

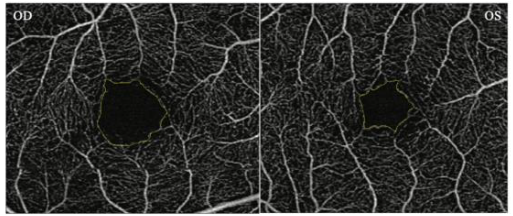

Рис. 1: Макулярная ОКТ-ангиограмма, демонстрирующая увеличенную площадь ФАЗ (слева). Макулярная ОКТ-ангиограмма, демонстрирующая площадь ФАЗ в пределах нормы (справа).

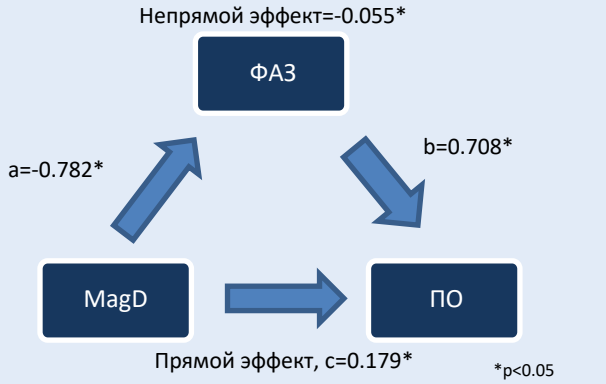

Рис. 2: Анализ медиации. МагнитудаD (MagD), фовеальная аваскулярная зона (ФАЗ), площадь ободка (ПО)

РЕЗУЛЬТАТЫ

Для прогнозирования ПО (мм^2, найдено (F(2,14)=6.234, p=0.012) с R^2 0.471 были рассчитаны множественные линейные регрессии. Прогнозирование ПО основывалось на возрасте (лет) и Mag (мкв). Значимое уравнение регрессии равно 1.245 + 0.102 (Mag) - 0.006 (возраст). ПО уменьшалась с возрастном на 0.006 мм^2 ежегодно и на 0.102 мм^2 для каждого единичного снижения Mag. Только Mag являлась значимым прогностическим фактором ПО (p=0.037). Идентичная регрессионная модель оказалась существенной для прогнозирования ПО на основе возраста и MagD (F(2,14)=6.036, p=0.013) с R^2 0.463. Прогнозируемая ПО составила 1.275 + 0.100 (MagD) - 0.006 (возраст). ПО уменьшилась на 0.006 мм^2 на каждый год жизни и на 0.100 мм^2 для каждого единичного снижения MagD. Только MagD являлась значимым прогностическим фактором ПО (p=0.042). Анализ медиации показал, что площадь ФАЗ была значимым частичным медиатором во взаимосвязи между MagD и ПО. Как прямые (эффект=0.179, p=0.002, 95% ДИ [0.073, 0.286]), так и непрямые (эффект=-0.055, 95% ДИ [-0.137, -0.006]) эффекты MagD на ПО оставались значимыми, демонстрируя, что площадь ФАЗ является частичным медиатором в этой взаимосвязи.

ВЫВОДЫ

Мы заявляем, что аномальные ПЭРГ имеются у бессимптомных пациентов с ПГ с ОАС. Наши данные свидетельствуют о том, что ранние дефекты зрительного нерва и ПО опосредованы хроническими прогрессирующими микрососудистыми нарушениями, возможно, возникающими одновременно с сосудистыми изменениями в зрительном нерве.

БУДУЩАЯ РАБОТА

Следует провести дополнительные исследования с использованием различных измерений ОКТА, таких как плотность парамакулярных и перипапиллярных сосудов, и измерения кровотока, для дополнительной оценки влияния сосудистых компонентов на дисфункцию ГКС.

ИСТОЧНИКИ

1. Akil H, Huang AS, Francis BA, Sadda SR, Chopra V. Retinal vessel density from optical coherence tomography angiography to differentiate early glaucoma, pre-perimetric glaucoma and normal eyes. PLoS One 2017;12:2:e0170476
2. Chen, H.S., Liu, C.H., Wu, W.C., Tseng, H.J., & Lee, Y.S. (2017). Optical Coherence Tomography Angiography of the Superficial Microvasculature in the Macular and Peripapillary Areas in Glaucomatous and Healthy Eyes. *Investigative ophthalmology & visual science,* 58(9), 3637-45.
3. Choi J, Kwon J, Shin JW, Lee J, Lee S, Kook MS. Quantitative optical coherence tomography angiography of macular vascular structure and foveal avascular zone in glaucoma. PLoS ONE. 2017;12(9):e0184948.
4. De carlo TE, Romano A, Waheed NK, Duker JS. A review of optical coherence tomography angiography (OCTA). Int J Retina Vitreous. 2015;1:5.
5. Gordon PS, Kostic M, Monsalve PF, et al. Long-term PERG monitoring of untreated and treated glaucoma suspects. Doc Ophthalmol. 2020
6. Jung KI, Jeon S, Shin DY, Lee J, Park CK. Pattern electroretinograms in preperimetric and perimetric glaucoma. Am J Ophthalmol. 2020;
7. Kwon J, Choi J, Shin JW, Lee J, Kook MS. Alterations of the Foveal Avascular Zone Measured by Optical Coherence Tomography Angiography in Glaucoma Patients With Central Visual Field Defects. Invest Ophthalmol Vis Sci. 2017;58(3):1637-1645.
8. Kwon J, Choi J, Shin JW, Lee J, Kook MS. An Optical Coherence Tomography Angiography Study of the Relationship Between Foveal Avascular Zone Size and Retinal Vessel Density. Invest Ophthalmol Vis Sci. 2018;59(10):4143-4153.
9. Park K, Kim J, Lee J. Measurement of macular structure-function relationships using spectral domain-optical coherence tomography (SD-OCT) and pattern electroretinograms (PERG). PLoS ONE. 2017;12(5):e0178004.
10. Shiihara, H., Terasaki, H., Sonoda, S., Kakiuchi, N., Shinohara, Y., Tomita, M., & Sakamoto, T. (2018). Objective evaluation of size and shape of superficial foveal avascular zone in normal subjects by optical coherence tomography angiography. *Scientific reports,* 8(1), 10143.
11. Ventura LM, Golubev I, Feuer WJ, Porciatti V. Pattern electroretinogram progression in glaucoma suspects. J Glaucoma. 2013;22(3):219-25.

Контактная информация: Joby Tsai (jtsai2@pride.hofstra.edu); Andrew Tirsi (atirsi@northwell.edu)

Разглашение: J. Tsai, None; A. Tirsi, Diopsys Inc., C.; H. Sheha, None; D. Kacaj, None; D. Orshsan, None; V. Gliagias, None; P. Derr, Diopsys Inc., E; S. Park, None; S. Obstbaum, None; C. Tello, Diopsys Inc., C.

ARVO 2021 Travel Grant Recipient